MedikCase

Система самостоятельной подготовки к аккредитации

ТОЛЬКО ДЛЯ ЛИЧНОГО ИСПОЛЬЗОВАНИЯ

Радиология

Высшее образование | DOCX · PDF | Задач: 1 | Вопросов: 12

Сформировано: 21.11.2026, 03:40 МСК

ВАЖНАЯ ИНФОРМАЦИЯ ПЕРЕД НАЧАЛОМ

1 **Материалы предназначены для одного покупателя**

Используйте файлы только для личной подготовки. Не передавайте их третьим лицам, не публикуйте, не размещайте в открытом доступе и не перепродавайте полностью или частично.

2 **Источник материалов - ФМЗА**

Вопросы и ситуационные задачи получены только из опубликованных материалов Методического центра аккредитации специалистов.

Официальный сайт fmza.ru ›

3 **Ответы можно проверить самостоятельно**

Используйте комплект при прохождении репетиционного экзамена и убедитесь, что выбранные ответы совпадают с результатом официальной системы.

Открыть репетиционный экзамен ›

4 **Состав материалов может обновляться**

ФМЗА может изменять формулировки, порядок и состав заданий. Перед подготовкой используйте актуальную версию комплекта и сверяйтесь с официальным источником.

Важно: MedikCase систематизирует материалы ФМЗА для самостоятельной подготовки, не изменяя смысл вопросов и ответов. Актуальность комплекта можно проверить в официальном репетиционном экзамене.

Сайт, обновления и поддержка

- **medikcase.ru**
- Telegram: @medikcase
- **support@medikcase.ru**

Сайт

Telegram

Ситуационная задача 0002

12 вопросов · Радиология · Высшее образование

1. УСЛОВИЕ СИТУАЦИОННОЙ ЗАДАЧИ

1.1. Ситуация

Пациент 49 лет госпитализируется для проведения курса радионуклидной терапии ^{153}Sm-оксабифор.

1.2. Жалобы

На тянущие умеренно-выраженные боли в области правого тазобедренного сустава, ягодичной области справа

1.3. Анамнез заболевания

В марте 2015 года выявлено повышение уровня ПСА до 28,8 нг/мл, по данным дообследования - рак предстательной железы T3bN1M1a+b. Начат курс гормональной терапии. В 04.2015 года выполнена радикальная позадилонная простатэктомия. В 10.2015 года проведен курс ДЛТ на область поражения Th11 позвонка, СОД 30 Гр. Прогрессирование в 09.2016 - выполнена тазовая лимфаденэктомия. В 10.2017 проведен курс радионуклидной терапии ^{153}Sm-оксабифор.

1.4. Анамнез жизни

Без особенностей

1.5. Объективный статус

Кожные покровы чистые, телесной окраски. Органы дыхания: При аускультации дыхание в легких везикулярное, проводится во все отделы. Хрипы не выслушиваются. ЧД: 17 движ./мин. Система кровообращения: при аускультации тоны сердца приглушены, ритмичные. АД: 130/80 мм рт. ст, ЧСС: 72 уд./мин, пульс: 72 уд./мин.

1. Методика исследования

Вопрос 1

Перед проведением радионуклидной терапии ^{153}Sm-оксабифором диагностическое исследование производят с его тераностической парой

1. ^{99m}Tc-технефит
2. ^{99m}Tc-теоксим
3. **^{99m}Tc-технефор**
4. ^{99m}Tc-технетрил

Правильный ответ:
3 - ^{99m}Tc-технефор

ОБОСНОВАНИЕ

По данным последующей остеоцинтиграфии с самарием-153 в очагах поражения регистрируются накопление препарата в 2-3 и более раза выше, чем в симметричных участках здоровой ткани. Эти данные обычно соответствуют результатам диагностики с остеотропными соединениями ^{99m}Tc, в связи с чем она может использоваться в качестве критерия отбора для радионуклидной терапии препаратом Самарий,^{153}Sm оксабифор.

Ссылка на источник:

Инструкция по медицинскому применению препарата ^{153}Sm-оксабифор. Регистрационный номер: P N000008/01 от 18.01.10

Вопрос 2

В норме, максимум выведения ^{153}Sm-оксабифора приходится на первые _____ часов/часа

1. 3-6
2. 1-2
3. 12-24
4. **8-12**

Правильный ответ:
4 - 8-12

ОБОСНОВАНИЕ

В норме, максимум выведения 153Sm-оксабифора приходится на первые 8-12 часов

Патент РФ N 2162714, МПК

A61K51/04 A61K51/00 A61P35/04

подача заявки: 20.06.2000, публикация патента: 10.02.2001.

Вопрос 3

Комплекс ^{99m}Tc-технефор в костной ткани накапливается с

1. катионами Ca^{2+}
2. **гидроксиапатитами**
3. анионами P^{-5}
4. мукополисахаридами

Правильный ответ:
2 - гидроксиапатитами

ОБОСНОВАНИЕ

В костной ткани данные комплексы связываются с кристаллами гидроксиапатитов и незрелым коллагеном.

Ссылка на источник:

Лишманова Ю.Б. Национальное руководство по радионуклидной диагностике / под ред. Ю.Б. Лишманова, В.И. Чернова. - Том. 2. - Томск, 2010. ст. 252

Вопрос 4

Исследования с ^{153}Sm-оксабифором выполняется с использованием колиматоров LEGP и

1. Pin-hole
2. MEGP
3. HEGP
4. **LEHR**

Правильный ответ:
4 - LEHR

ОБОСНОВАНИЕ

Радионуклид самарий- 153 испускает гамма-кванты с энергией 69,7 и 106 кэВ и выходами 5,4 и 28% соответственно.

Патент РФ N 2162714, МПК A61K51/04 A61K51/00 A61P35/04, подача заявки: 20.06.2000, публикация патента: 10.02.2001.

Для проведения сцинтиграфических исследований с радионуклидами, обладающими различными энергиями излучения используют низко-, средне- и высокоэнергетические коллиматоры (табл. 1.3.2.).

НАЦИОНАЛЬНОЕ РУКОВОДСТВО ПО РАДИОНУКЛИДНОЙ ДИАГНОСТИКЕ под редакцией Ю.Б. Лишманова, В.И. Чернова. - Том. 1. г.Томск 2010г. (с. 42)

Вопрос 5

При распаде изотопа ^{153}Sm образуются _____ виды излучения

1. α+β
2. α+γ
3. **β+γ**
4. α+β+γ

Правильный ответ:
3 - β+γ

ОБОСНОВАНИЕ

При распаде изотопа ^{153}Sm образуются β+γ виды излучения.

НАЦИОНАЛЬНОЕ РУКОВОДСТВО ПО РАДИОНУКЛИДНОЙ ДИАГНОСТИКЕ под редакцией Ю.Б. Лишманова, В.И. Чернова. - Том. 1. г.Томск 2010г. ст. 65

Вопрос 6

Максимальное накопление ^{99m}Tc-Технефора, в скелете, наблюдается через ____ часа/час

1. 4
2. **3**
3. 2
4. 1

Правильный ответ:
2 - 3

ОБОСНОВАНИЕ

Максимальное накопление 99mTc-Технефора, в скелете, наблюдается через 3 часа

Инструкция по медицинскому применению Технефора,^{99m}Tc - РУ № ЛС-002366 Дата последнего изменения: 28.09.2011

8. Слайд 1

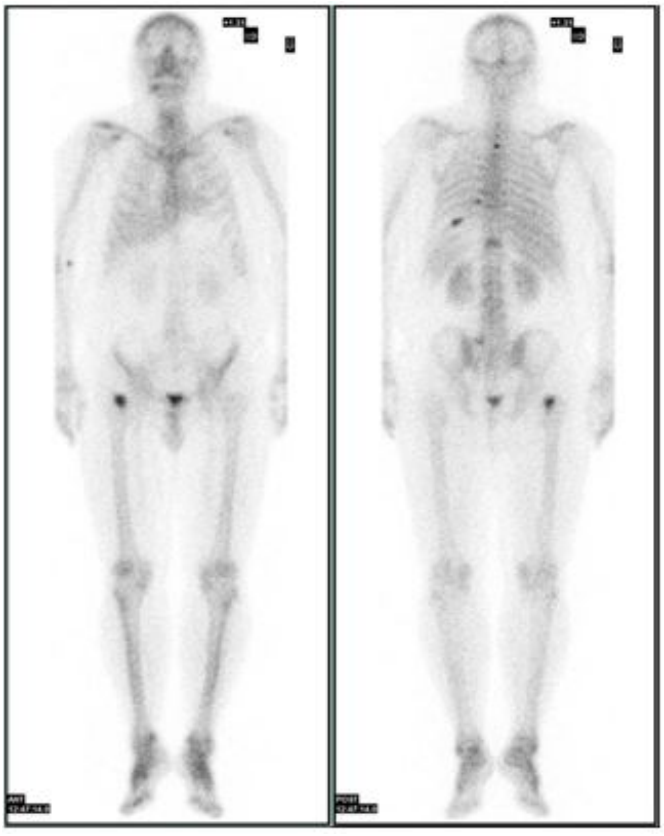

Слайд 1

2. Оценка результатов

Вопрос 7

Данный тип сканирования (Слайд 1) является

1. статической сцинтиграфией
2. динамической сцинтиграфией
3. **планарной сцинтиграфией в режиме «whole body»**
4. ОФЭКТ

Правильный ответ:
3 - планарной сцинтиграфией в режиме «whole body»

ОБОСНОВАНИЕ

Сцинтиграфия всего тела – усовершенствованный вариант статической сцинтиграфии. Специальное программно-аппаратное обеспечение позволяет непрерывно регистрировать изображение при автоматическом относительном смещение стола и детектора(ов) гамма-камеры, дает возможность получить целостное изображение анатомической области, значительно превышающей размеры детектора, либо, как следует из названия, изображение всего тела.

Ссылка на источник:

Радионуклидная диагностика: Учебное пособие для врачей / С.П. Паша, С.К. Терновой. - М.: ГЭОТАР- Медиа, 2008. Ст. 9

10. Слайд 2



Слайд 2

Вопрос 8

На планарной сцинтиграфии (Слайд 2) отмечается наличие патологических очагов накопления в проекциях ребер, грудного и шейного отдела позвоночника, а также

1. костях правой стопы
2. **шейке правой бедренной кости**
3. правом ключично-акромиальном суставе
4. правом коленном суставе

Правильный ответ:
2 - шейке правой бедренной кости

ОБОСНОВАНИЕ

Препарат Самарий, 153Sm оксабифор обладает способностью избирательно накапливаться в метастатических и воспалительно-деструктивных очагах в костной ткани. По данным последующей остеоцинтиграфии с самарием-153 в очагах поражения регистрируются накопление препарата в 2-3 и более раза выше, чем в симметричных участках здоровой ткани.

Ссылка на источник:

Инструкция по медицинскому применению препарата ^{153}Sm-оксабифор. Регистрационный номер: P N000008/01 от 18.01.10

Вопрос 9

Дополнительным исследованием для уточнения локализации и характера очагов накопления в данном случае является (Слайд 2)

1. КТ
2. **ОФЭКТ/КТ**
3. ОФЭКТ
4. МРТ

Правильный ответ:
2 - ОФЭКТ/КТ

ОБОСНОВАНИЕ

ОФЭКТ/КТ позволяет проводить осуществление прямой корреляции анатомической (локализация объёмных образований, структурные изменения в органах исследуемого уровня) и функциональной информации (накопление РФП, тропных к определенному органу или ткани).

Ссылка на источник:

Стандарты УЗИ, РКТ, МРТ, ОФЭКТ, ПЭТ/КТ и АГ исследований в онкологии. Под редакцией: Б.И. Долгушина и И.Е. Тюрина г.Москва-2018 ст.-114.

13. Слайд 3

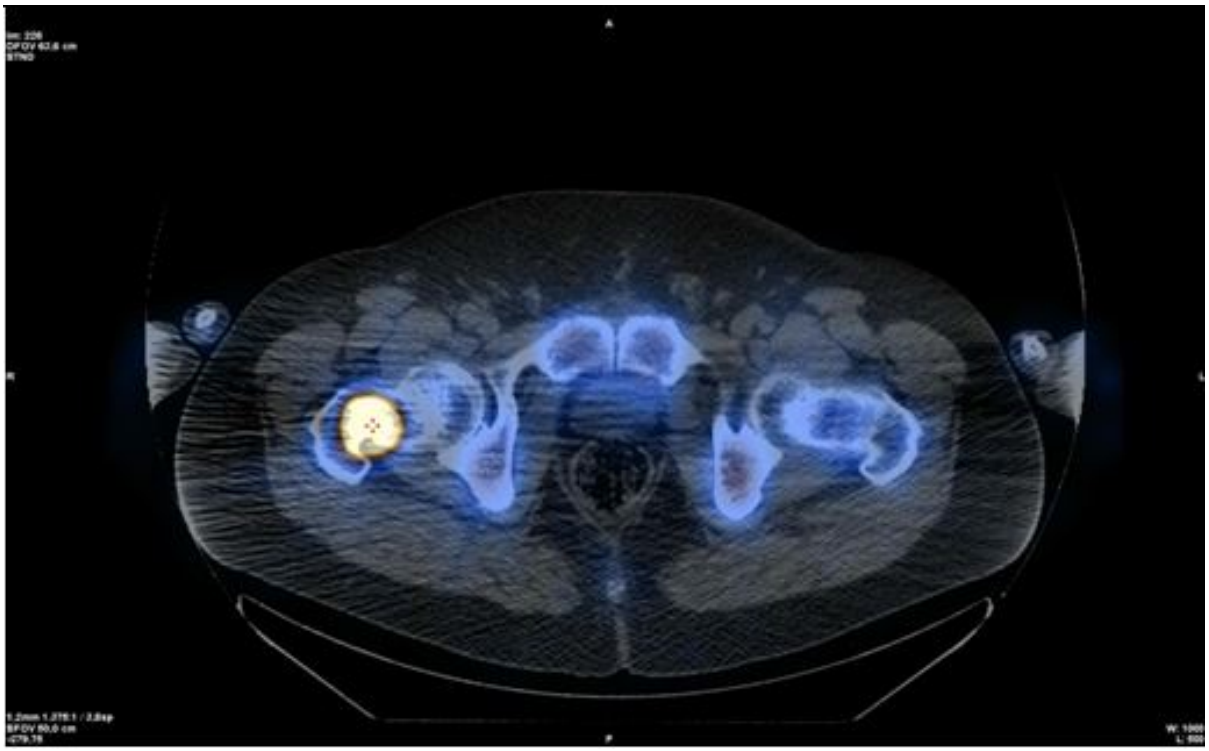

Слайд 3

Вопрос 10

На Слайде 3 представлен тип исследования

1. МРТ
2. КТ
3. **ОФЭКТ/КТ**
4. ОФЭКТ

Правильный ответ:
3 - ОФЭКТ/КТ

ОБОСНОВАНИЕ

Гибридная технология метода радионуклидной диагностики (ОФЭКТ КТ) обеспечивает полную интеграцию ОФЭКТ и КТ данных во время реконструкции. Безусловным преимуществом гибридного исследования является то, что КТ-данные используются и для получения подробной информации об анатомии и в дополнение к этому позволяют находить точные поправки на неоднородность ослабления, благодаря чему становится возможным количественный анализ результатов ОФЭКТ.

Ссылка на источник:

Стандарты УЗИ, РКТ, МРТ, ОФЭКТ, ПЭТ/КТ и АГ исследований в онкологии, под редакцией: Б.И. Долгушина и И.Е. Тюрина/ ФГБУ «Национальный медицинский исследовательский центр онкологии имени Н.Н. Блохина» Министерства здравоохранения Российской Федерации, Общество интервенционных онкорадиологов России - Москва 2018, с.114

15. Слайд 4

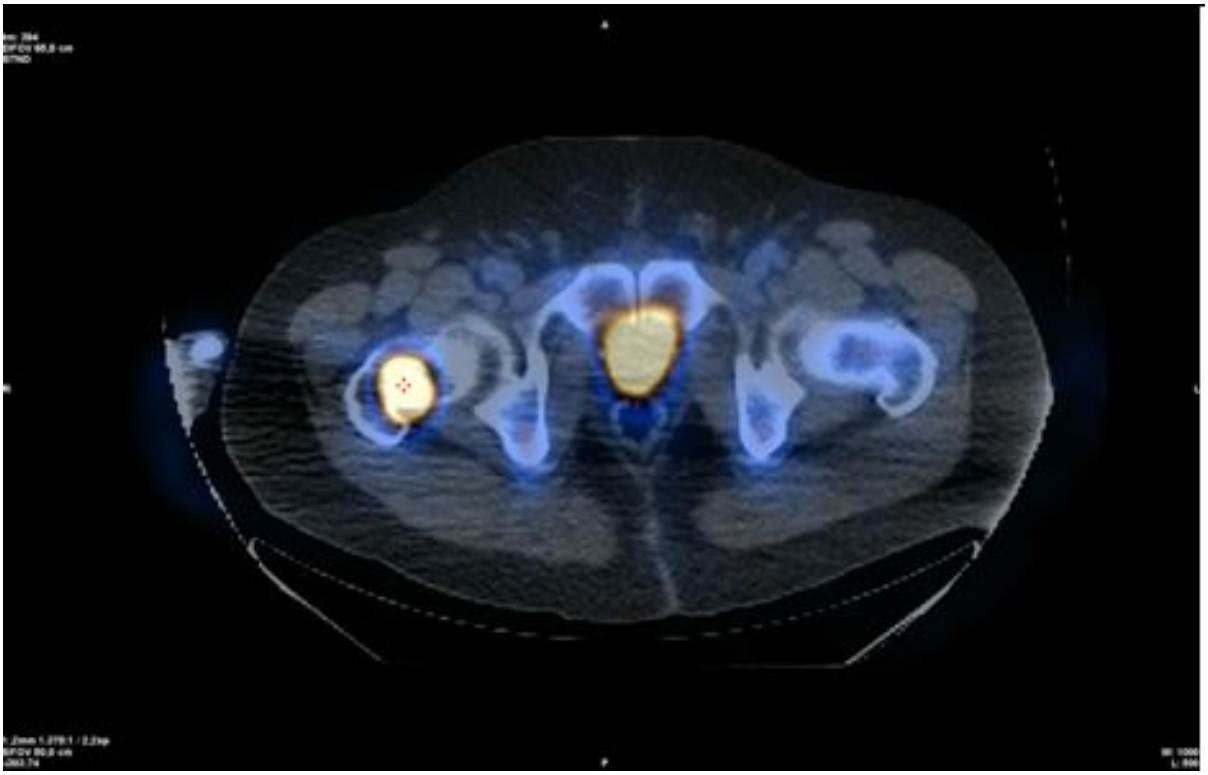

Слайд 4

Вопрос 11

На сканах (Слайд 4) представлена _____ проекция

1. сагиттальная
2. **аксиальная**
3. фронтальная
4. коронарная

Правильный ответ:
2 - аксиальная

ОБОСНОВАНИЕ

Горизонтальная (аксиальная) плоскость ориентирована перпендикулярно сагиттальной и фронтальной и отделяет ниже расположенные отделы тела от вышележащих.

Ссылка на источник:

Анатомия человека. В 2-х томах. под ред. Сапина М.Р. г.2001, 5-е изд., Т.1. с. 25.

17. Слайд 5

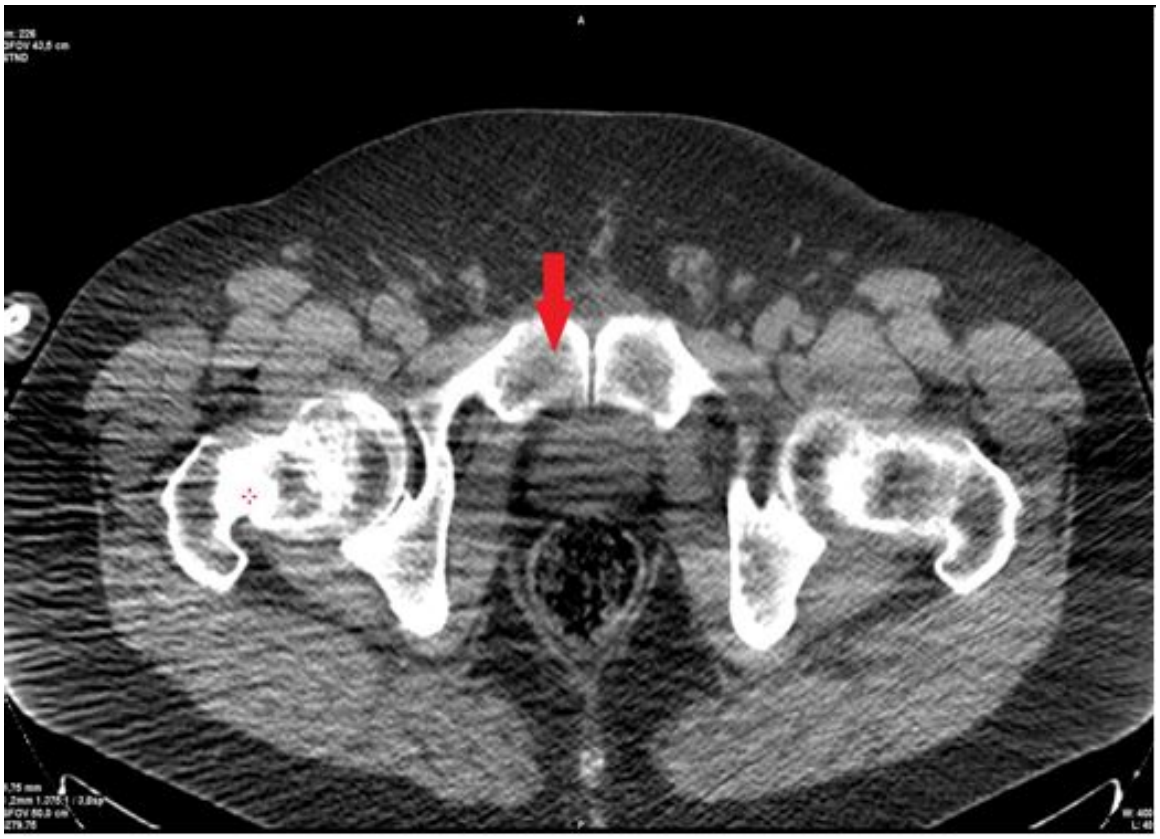

Слайд 5

Вопрос 12

Стрелка на представленном изображении (Слайд 5) (при стандартной укладке) указывает на _____ кость

1. левую седалищную
2. **правую лобковую**
3. левую лобковую
4. правую седалищную

Правильный ответ:
2 - правую лобковую

ОБОСНОВАНИЕ

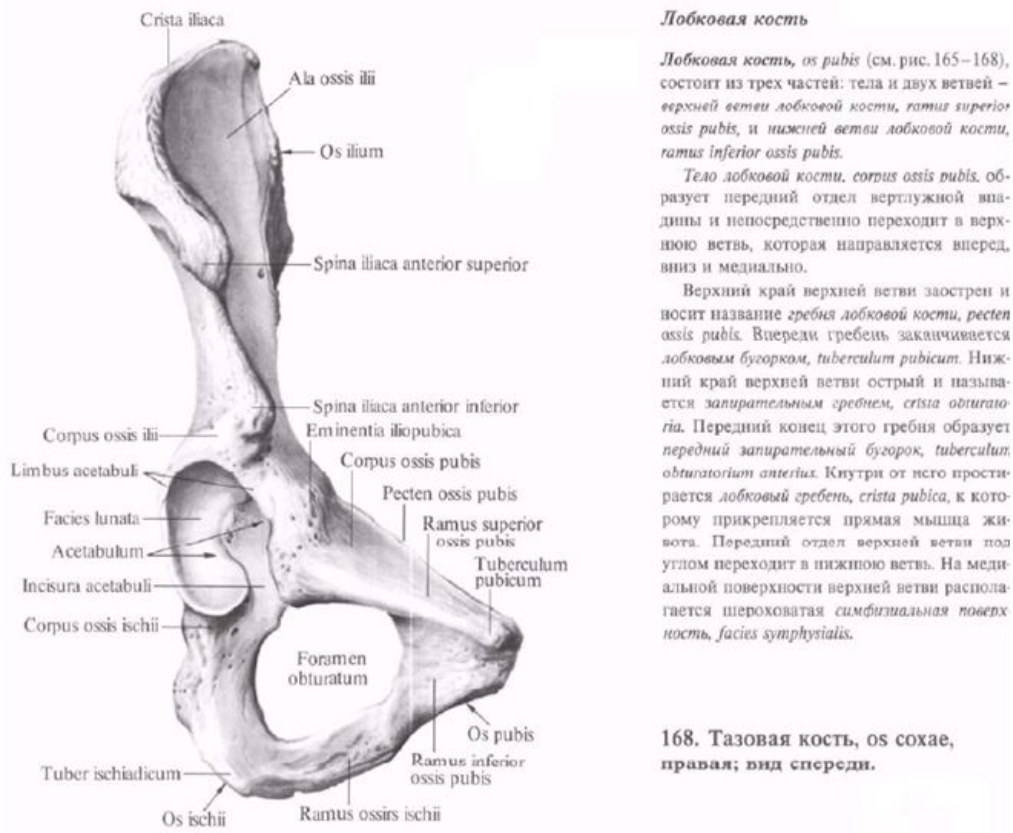

Лобковая кость

Лобковая кость, *os pubis* (см. рис. 165–168), состоит из трех частей: тела и двух ветвей – *верхней ветви лобковой кости, ramus superior ossis pubis,* и *нижней ветви лобковой кости, ramus inferior ossis pubis.*

Тело лобковой кости, corpus ossis pubis, образует передний отдел вертлужной впадины и непосредственно переходит в верхнюю ветвь, которая направляется вперед, вниз и медиально.

Верхний край верхней ветви заострен и носит название *гребня лобковой кости, pecten ossis pubis.* Впереди гребень заканчивается *лобковым бугорком, tuberculum pubicum.* Нижний край верхней ветви острый и называется *запирательным гребнем, crista obturatoria.* Передний конец этого гребня образует *передний запирательный бугорок, tuberculum obturatorium anterius.* Кнутри от него простирается *лобковый гребень, crista pubica,* к которому прикрепляется прямая мышца живота. Передний отдел верхней ветви под углом переходит в нижнюю ветвь. На медиальной поверхности верхней ветви располагается шероховатая *симфизиальная поверхность, facies symphysialis.*

168. Тазовая кость, os coxae, правая; вид спереди.

Justification

Ссылка на источник:

Атлас анатомии человека. Том 1. Остеология. Артрология. МиологияСинельников Р.Д., Синельников Я.Р., Синельников А.Я. Издание второе, стереотипное. г.Москва. 1996 г. ст. 104.